

**BACCALAURÉAT TECHNOLOGIQUE**

**SCIENCES ET TECHNOLOGIES  
DE LA SANTÉ ET DU SOCIAL**

**BIOLOGIE ET PHYSIOPATHOLOGIE HUMAINES**

**SESSION 2020**

**Épreuve du mercredi 24 juin 2020**

**Durée : 3 heures**

**Coefficient : 7**

**Avant de composer, le candidat s'assurera que le sujet comporte bien  
10 pages numérotées de 1/10 à 10/10.**

**La page 10 sur 10 est à rendre avec la copie.**

**L'usage de la calculatrice n'est pas autorisé.**

# La maladie du soda : une menace pour le foie

La stéatohépatite non-alcoolique (NASH) appelée également « maladie du soda » ou « maladie du foie gras » est une maladie encore peu connue mais en forte augmentation. La NASH résulte de l'aggravation d'une stéatose hépatique. Au niveau du foie, la stéatose se caractérise par des dépôts graisseux et des lésions cellulaires qui peuvent évoluer en cirrhose susceptible d'engendrer un cancer du foie. Selon une étude de l'INSERM, la consommation quotidienne d'une canette de soda de 33 centilitres pourrait être à l'origine de la « maladie du foie gras ».

## 1. Le foie : un organe essentiel

Essentiel au fonctionnement du corps humain, le foie est l'organe le plus volumineux de l'organisme. Il est situé sous le diaphragme dans la cavité abdominale, à droite de l'estomac. Il sécrète la bile qui est stockée dans la vésicule biliaire avant d'être déversée par le canal cholédoque dans le duodénum. Ce dernier reçoit également les sucs digestifs produits par le pancréas.

- 1.1. Localiser sur le **document 1 (page 10/10, à rendre avec la copie)**, les structures anatomiques suivantes : foie, vésicule biliaire, pancréas, duodénum et canal cholédoque.

Le foie est responsable de nombreuses fonctions. Il participe notamment au maintien d'une glycémie normale comprise entre  $0,74 \text{ g.L}^{-1}$  et  $1,06 \text{ g.L}^{-1}$ . Les hépatocytes jouent un rôle majeur dans cette régulation.

- 1.2. Décomposer les deux termes soulignés dans le texte, puis proposer une définition.

Le **document 2 (page 10/10)** présente un schéma de la vascularisation hépatique.

- 1.3. Indiquer sur le **document 2 (page 10/10, à rendre avec la copie)** le sens de circulation du sang en utilisant les couleurs conventionnelles qu'il faudra définir.

Des expériences historiques ont été réalisées afin de mettre en évidence l'importance du foie dans la régulation de la glycémie. Les expériences et les résultats obtenus sont présentés sur le **document 3 (page 6/10)**.

- 1.4. Analyser les résultats des expériences réalisées. En déduire le mécanisme de régulation de la glycémie par le foie.
- 1.5. Indiquer sur le **document 2 (page 10/10, à rendre avec la copie)** le parcours du glucose après un repas.

## **2. Le diagnostic de la stéatose hépatique : premier stade de la NASH**

La stéatose hépatique toucherait une personne sur cinq en France. Il s'agit d'une surcharge en graisses dans les cellules du foie. Les hépatocytes stockent les lipides dans des vésicules localisées dans leur cytoplasme. La stéatose bénigne est réversible mais elle peut évoluer vers une NASH accompagnée d'une transformation du tissu hépatique en tissu fibreux.

L'échographie abdominale permet de visualiser la structure du foie et de rechercher une éventuelle fibrose révélatrice d'une NASH. Le **document 4** représente le schéma de principe d'une échographie.

- 2.1. Expliquer le principe de fonctionnement de l'échographie.
- 2.2. Préciser la nécessité d'utiliser l'échographie plutôt que la radiographie pour réaliser une exploration hépatique.

Afin d'évaluer la sévérité de la pathologie, une biopsie du foie peut être réalisée. Les prélèvements font l'objet d'un examen anatomopathologique.

- 2.3. Proposer une définition pour le terme biopsie.
- 2.4. Indiquer l'intérêt de réaliser un examen anatomopathologique après la biopsie du foie.

Le **document 5** présente trois microphotographies réalisées à partir de l'observation de trois biopsies effectuées sur un foie d'un homme sans pathologie hépatique et sur le foie de deux patients atteints de stéatose hépatique.

- 2.5. Comparer les trois microphotographies et en déduire celle correspondant au foie atteint de stéatose simple et celle correspondant au foie atteint de NASH. Argumenter la réponse.

## **3. Le cancer du foie : une complication de la NASH**

La NASH peut évoluer vers une cirrhose, ce qui favorise l'apparition d'un cancer du foie ou hépatocarcinome.

Lorsqu'ils sont diagnostiqués à un stade précoce, les foyers cancéreux peuvent être traités par tumorectomie ou par radiothérapie. Lorsque le cancer est plus évolué, la chimiothérapie devient l'alternative thérapeutique préférentielle.

- 3.1. Décomposer et proposer une définition pour les trois termes soulignés dans le texte.

Le **document 6** représente différentes phases de la cancérogénèse notées A à D.

- 3.2.** Classer ces quatre phases suivant l'ordre chronologique d'apparition et proposer un titre pour chacune d'entre elles en utilisant le vocabulaire médical adapté.

Le diagnostic du carcinome hépatocellulaire nécessite la réalisation d'une IRM. Le **document 7 (page 10/10)** est un cliché d'une coupe abdominale obtenu par IRM révélant un cancer du foie.

- 3.3.** Identifier le plan de coupe visible sur le **document 7**. Légender sur le **document 7 (à rendre avec la copie)**, le foie, l'hépatocarcinome, les faces antérieure et postérieure du patient.

#### **4. La NASH : une cause de transplantation hépatique**

La NASH peut conduire à une insuffisance hépatique particulièrement sévère, stade auquel la transplantation hépatique devient le seul recours thérapeutique.

Un phénomène de rejet peut survenir dans les heures qui suivent la greffe. Il est lié à l'existence d'anticorps présents chez le receveur.

Le **document 8a** présente le schéma de la structure d'un anticorps.

- 4.1.** Reproduire sur la copie le schéma du **document 8a** et l'annoter en utilisant les termes suivants : chaîne légère, chaîne lourde, site de fixation de l'antigène (paratope), site de fixation du complément.

Des expériences historiques ont été réalisées sur des souris afin de préciser quelles sont les cellules immunitaires impliquées dans la production des anticorps. Trois lots de souris (A, B et C) ont subi le traitement suivant : ablation du thymus et irradiation de la moelle osseuse, ayant pour conséquence la destruction de cet organe. Les expériences, dont les résultats sont présentés ci-dessous, ont été réalisées sur les lots de souris A, B et C.

<b>Lots de souris</b>	<b>Expériences</b>	<b>Résultats</b>
<b>Lot A</b>	- Injection de lymphocytes B prélevés sur une souris non traitée. - Puis injection d'un antigène.	Très faible production d'anticorps.
<b>Lot B</b>	- Injection de lymphocytes T4 prélevés sur une souris non traitée. - Puis injection d'un antigène.	Pas de production d'anticorps.
<b>Lot C</b>	- Injection de lymphocytes T4 et de lymphocytes B prélevés sur une souris non traitée. - Puis injection d'un antigène.	Forte production d'anticorps.

- 4.2.** Indiquer le terme médical qui correspond à l'expression soulignée dans le texte ci-dessus.

- 4.3. Interpréter les résultats des expériences précédentes afin d'en déduire le rôle des cellules qui contribuent à la production des anticorps.

La sécrétion d'anticorps en réponse à la présence d'un antigène nécessite la différenciation des lymphocytes B sélectionnés en plasmocytes.

- 4.4. Identifier les cellules X et Y du **document 8b**. Argumenter la réponse.

## **5. L'hypercholestérolémie familiale : un facteur de risque génétique de la stéatose hépatique**

Les facteurs de risques de la stéatose hépatique sont multiples : diabète, obésité, hypercholestérolémie... Certaines formes d'hypercholestérolémie sont héréditaires et liées à une anomalie du gène codant le récepteur pour le LDL cholestérol.

- 5.1. Décomposer et donner une définition du terme hypercholestérolémie.

Le **document 9** présente l'arbre généalogique d'une famille dont certains membres présentent une hypercholestérolémie héréditaire dont le mode de transmission est dominant.

- 5.2. Démontrer que la transmission de l'allèle muté est autosomique.
- 5.3. Écrire et justifier les géotypes des individus 7 et 8.
- 5.4. Déterminer la probabilité que l'enfant à naître du couple 7 et 8 présente une hypercholestérolémie familiale.

## **6. Bilan**

Proposer une synthèse (texte court, schéma, tableau ou carte mentale) des informations recueillies sur la stéatohépatite non-alcoolique (NASH).

### Document 3 : Mise en évidence du rôle du foie

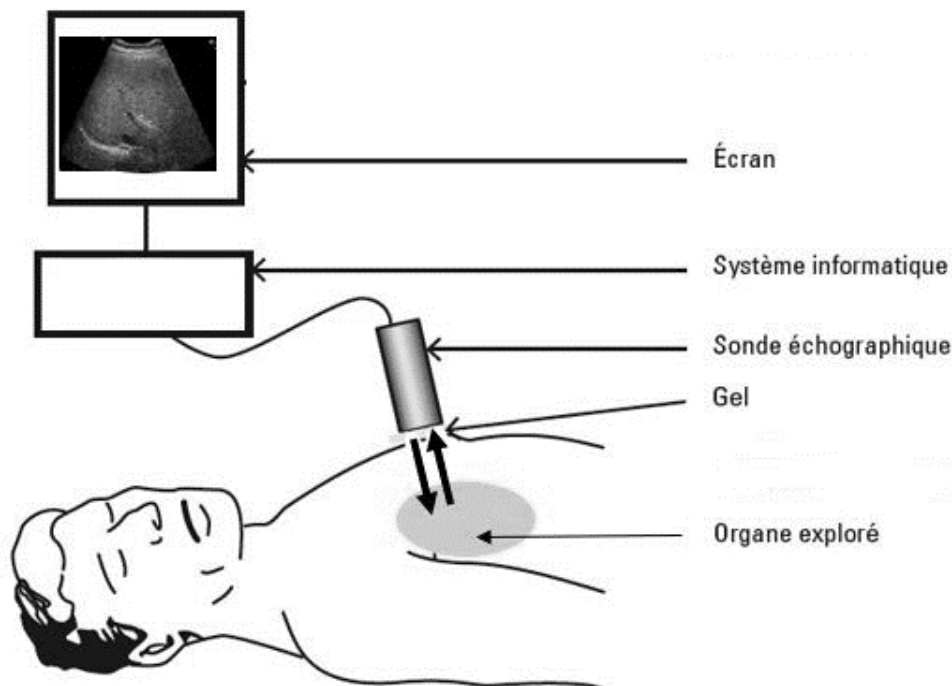
Expérience 1 : Détermination de la glycémie dans les vaisseaux sanguins hépatiques (représentés dans le **document 2**) après un jeûne de courte durée et après un repas riche en glucides.

	Glycémie en g.L <sup>-1</sup>	
	Dans la veine porte hépatique	Dans la veine sus-hépatique
<b>Après un jeûne de courte durée</b>	0,7	1,0
<b>Après un repas riche en glucides</b>	3,3	1,0

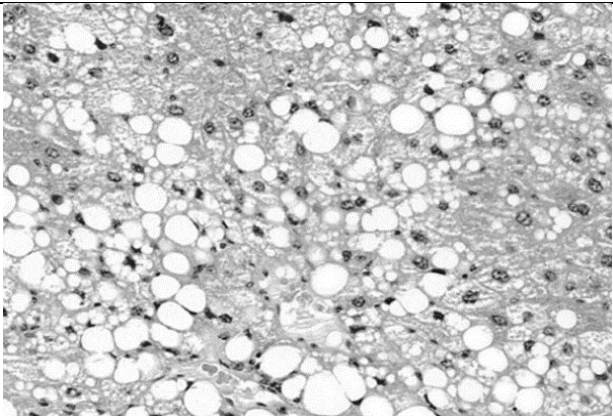
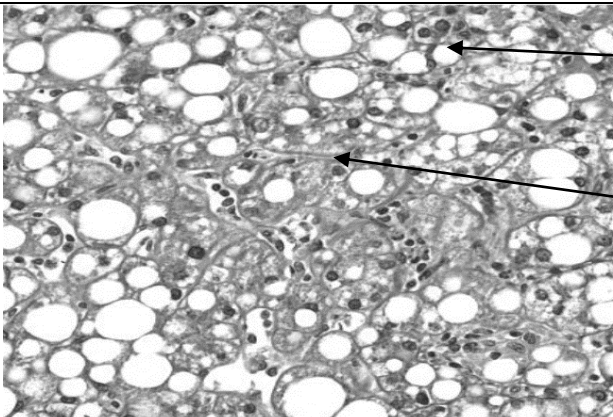

Expérience 2 : Dosage de la quantité de glycogène dans le foie après un jeûne et après un repas riche en glucides.

Glycogène en g.kg <sup>-1</sup> de foie		
Au cours d'un jeûne		Après un repas riche en glucides
Après 1 h de jeûne	Au bout de 12 h de jeûne	84
80	60	

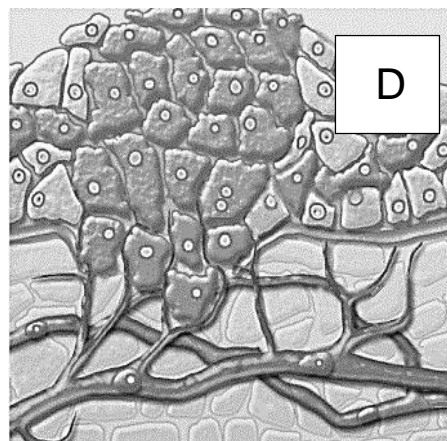
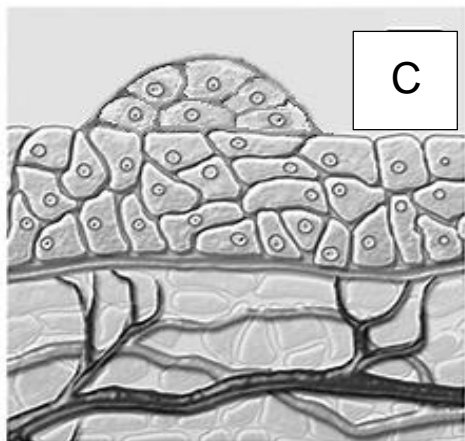
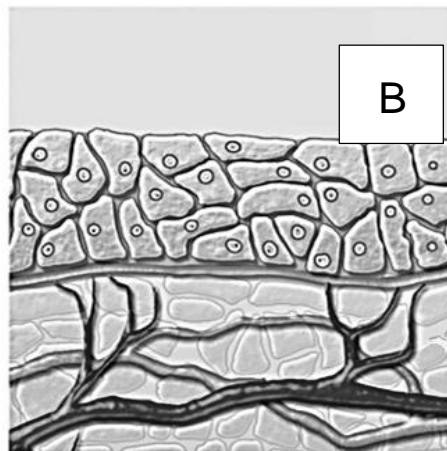
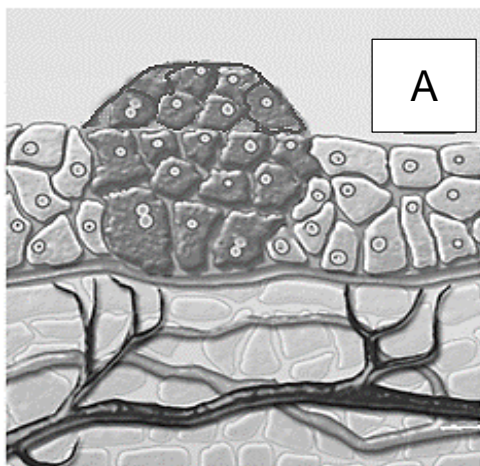
### Document 4 : Principe d'un examen échographique



**Document 5 : Microphotographies de biopsies hépatiques**

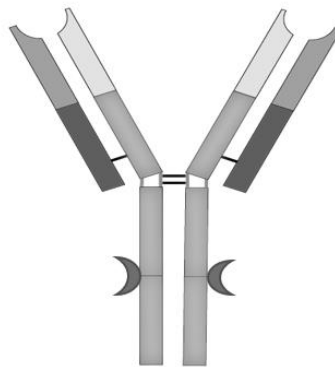
<p><b>Biopsie A</b></p>		
<p><b>Biopsie B</b></p>		<p>Vésicule lipidique</p> <p>Fibres</p>
<p><b>Biopsie C</b></p>		

**Document 6 : Les différentes phases de la cancérogenèse**

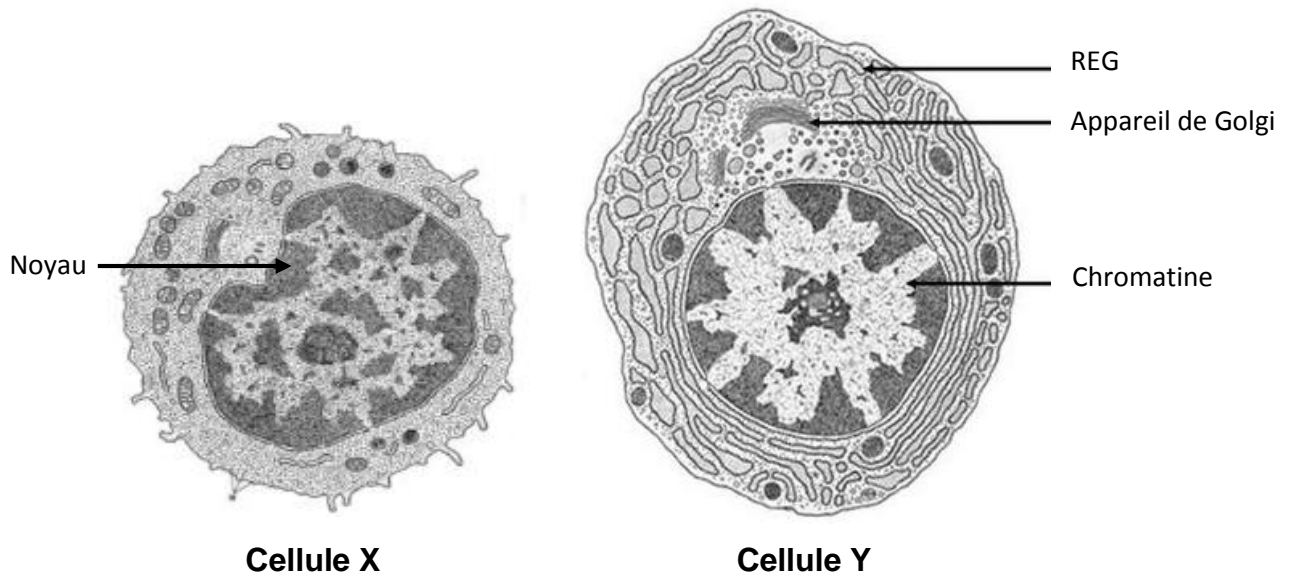




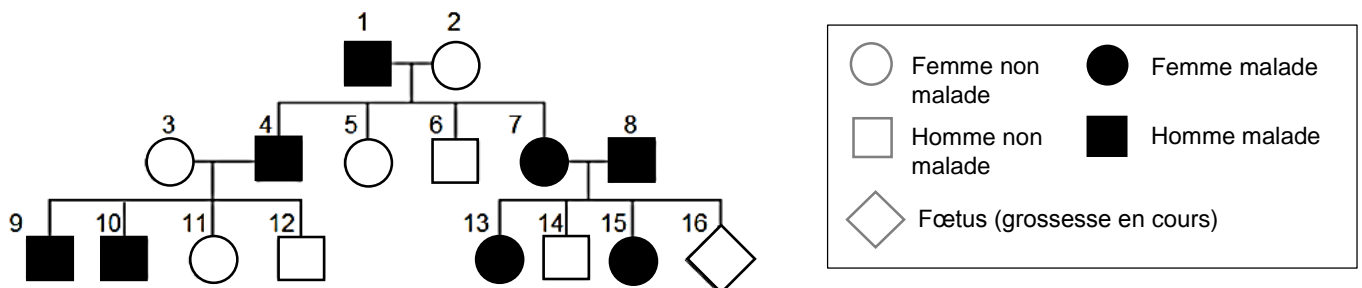
**Document 8a : Schéma de la structure d'un anticorps**



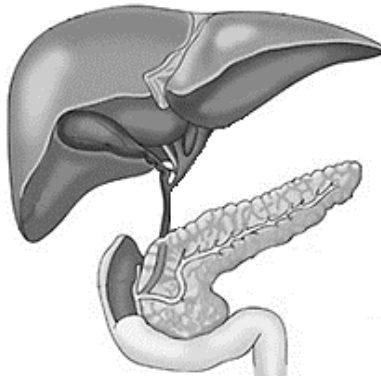
**Document 8b : Cellules impliquées dans la réponse immunitaire à médiation humorale**



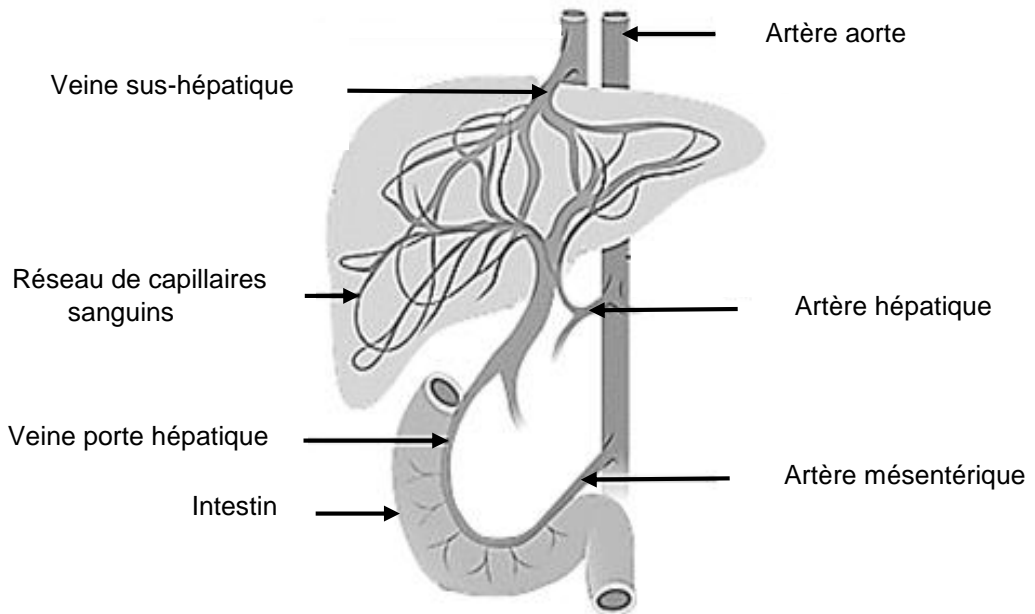
**Document 9 : Transmission de l'hypercholestérolémie familiale**



**Document 1** : Les voies hépto-biliaires



**Document 2** : La vascularisation hépatique



**Document 7** : Cliché d'IRM abdominal

